



QUIMIOTERAPIA INTRAVESICAL COM GENCITABINA: UMA ALTERNATIVA AO TRATAMENTO DO CÂNCER DE BEXIGA NÃO INVASIVO AO MÚSCULO

Michele Boina Macena¹, Sergio Luiz Bach²

Resumo

O câncer de bexiga (CB) é considerado a décima neoplasia mais incidente mundialmente. É subdividido em câncer de bexiga não invasivo ao músculo (CBNIM) e câncer de bexiga invasivo ao músculo (CBIM). Responsável por grande parte dos diagnósticos de CB, a categoria CBNIM, merece uma atenção especial pelo seu alto índice de diagnósticos, recorrências e propagação para casos mais graves. No padrão de tratamento encontra-se a terapia intravesical com bacilo de Calmette-Guérin (BCG). Mas com rupturas no estoque, o alto índice de reincidências e progressão para CBIM, se fazem necessárias alternativas ao tratamento, como o quimioterápico intravesical gencitabina, que em estudos recentes, vem sendo apontado como uma eficaz opção terapêutica. Portanto, essa revisão de literatura analisou a eficácia da gencitabina como alternativa ao tratamento de CBNIM. Conclui-se que é uma alternativa aceitável, disponível e eficaz para o tratamento desses pacientes, permitindo um melhor prognóstico e eventual cura da neoplasia.

Palavras-chave: Câncer de bexiga. BCG. Gencitabina.

Abstract

Bladder cancer (BC) is considered the tenth most common neoplasm worldwide. It is subdivided into non-muscle-invasive bladder cancer (NIMBC) and muscle-invasive bladder cancer (CBIM). Responsible for a large part of BC diagnoses, the CBNIM category deserves special attention due to its high rate of diagnoses, recurrences and spread to more serious cases. The standard of care is intravesical therapy with bacillus Calmette- Guérin (BCG). But with stockouts, the high rate of recurrence and progression to CBIM, alternatives to treatment are necessary, such as the intravesical chemotherapy drug gemcitabine, which in recent studies has been identified as an effective therapeutic option. Therefore, this literature review analyzed the efficacy of gemcitabine as an alternative to the treatment of NIMBC. It is concluded that it is an acceptable, available and effective alternative for the treatment of these patients, allowing a better prognosis and eventual cure of the neoplasia.

Keywords: Bladder cancer. BCG. Gemcitabine.

Introdução

O câncer de bexiga (CB) ocupa a décima posição entre as neoplasias mais comuns em todo o mundo, responsável por cerca de 3% de novos diagnósticos de câncer mundialmente (SAGINALA et al., 2020). Segundo SANLI et al., (2017) “O câncer de bexiga é um carcinoma das células uroteliais, ou “guarda-chuva”, que revestem o lúmen da bexiga.” Essa patologia possui duas divisões denominadas de câncer de bexiga não invasivo ao músculo (CBNIM) e câncer de bexiga invasivo ao músculo (CBIM). A categoria CBNIM chega a quase 75% dos diagnósticos

¹ Tecnóloga em Estética e Cosmética. Acadêmica do curso de Farmácia da Universidade Tuiuti do Paraná (Curitiba, PR). Endereço para correspondência: micheleboina@gmail.com

² Farmacêutico, Prof. Dr. Universidade Tuiuti do Paraná



de CB. Possuindo uma alta taxa de recorrência e possibilidade de evolução para CBIM, sendo preciso uma atenção especial no seu diagnóstico precoce e tratamento adequado (ANDRADE et al., 2019).

O principal sintoma é a hematúria e micro hematúria na urina, juntamente com fatores de risco como tabagismo, servindo de alerta para o urologista acompanhar e solicitar exames confirmatórios. O diagnóstico é realizado por meio de cistoscopia (procedimento endoscópico) e histologia de uma amostra da parede da bexiga. Para obtenção da amostra, é realizado uma ressecção transuretral de bexiga (RTU) que consiste na retirada de lesões encontradas e uma amostra do músculo. Além de possuir caráter de diagnóstico, é um tratamento, pois é retirada toda lesão cancerosa (SANLI et al., 2017; LENIS et al., 2020).

O tratamento padrão para CBNIM é a realização de RTU seguida de aplicação intravesical com bacilo de Calmette-Guérin (BCG), mas com sucessivos desabastecimentos do medicamento no mercado, ocorrências de não resposta ao tratamento, ocasionando contantes recorrências e progressão da doença, se faz necessário avaliar outras opções de tratamento (WROCLAWSKI e CHA, 2018; PEYTON et al., 2019).

Uma alternativa do tratamento seria o quimioterápico intravesical gencitabina, utilizado pelos urologistas, quando ocorre falta ou falha no BCG. Portanto, essa revisão de literatura teve como objetivo avaliar a eficácia da gencitabina como alternativa ao tratamento de CBNIM, para pacientes refratários, recidivantes, intolerantes e não responsivos a BCG.

Materiais e Métodos

O presente trabalho trata-se de uma revisão de bibliografia, no qual foram desenvolvidas pesquisas sobre a abordagem da quimioterapia intravesical com gencitabina, no tratamento de câncer de bexiga, em artigos entre os anos 2016 à 2023, com levantamento realizado de junho a outubro de 2023. Foram abordadas as seguintes palavras-chave: “câncer de bexiga”, “BCG”, “gencitabina”, “câncer”, “neoplasia”, “intravesical”, “bexiga”, provenientes das bases de pesquisas eletrônicas Pubmed e Google Acadêmico.

Resultados e Discussão

Câncer de Bexiga (CB)

O câncer de bexiga (CB) ocupa a décima posição entre as neoplasias mais comuns em todo o mundo, responsável por cerca de 3% de novos diagnósticos de câncer mundialmente (SAGINALA et al., 2020). Nos Estados Unidos em 2019 foram diagnosticados cerca de 80.500 novos casos da doença e, no Brasil, estima-se o diagnóstico de 10.640 em 2020 (SAGINALA et al., 2020; LOURENÇO, 2023).



É considerado quatro vezes mais comum em homens em comparação com as mulheres. Esse fator está correlacionado ao maior consumo de tabaco pelo sexo masculino, esse apontado como maior fator de risco para o desenvolvimento do tumor (LOURENÇO, 2023). Segundo SANLI et al., (2017) “O câncer de bexiga é um carcinoma das células uroteliais, ou “guarda-chuva”, que revestem o lúmen da bexiga.” O carcinoma urotelial é subdividido em tumores da bexiga, trato urinário superior (bacinete e ureteres) e uretra proximal. O CB dentro dos cânceres uroteliais está relacionado a 95% dos casos.

A parede da bexiga é composta por uma camada denominada de mucosa ou urotélio, consistindo na camada mais interna formada por células epiteliais, revestida por uma camada fina nomeada como lâmina própria, composta por tecido conjuntivo, vasos sanguíneos e nervos. A camada de músculo detrusor, constituída por músculo liso, e uma camada mais externa intitulada de serosa, composta de tecido adiposo que separa a bexiga de órgãos próximos. Essa divisão é fundamental para verificar o avanço e classificar a doença, conforme figura 01 (OLIVEIRA, 2022).

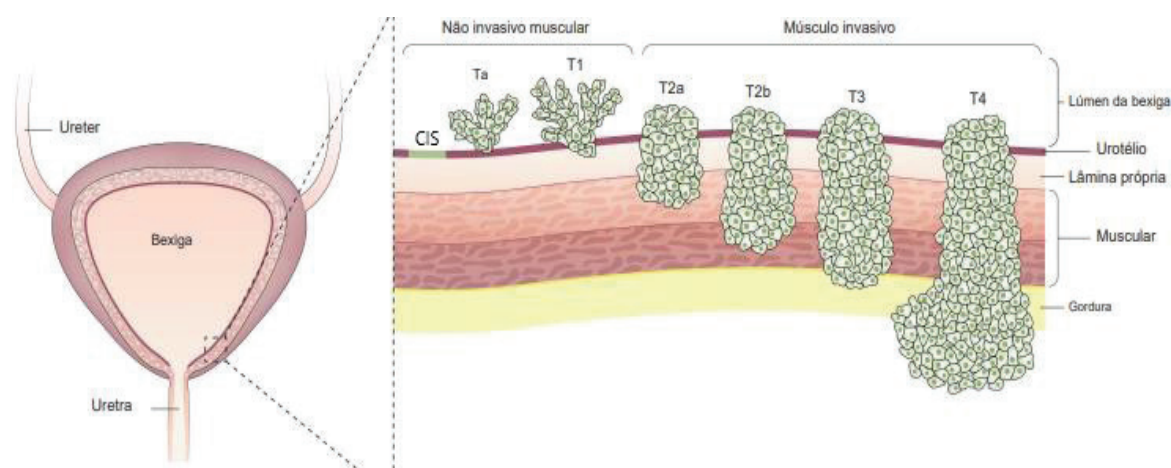


Figura 1: Imagem do estágio e classificação do câncer de bexiga
 Fonte: Adaptado de Sanli et al., 2017

São diversas as causas para o desenvolvimento do CB, mas seu principal fator de risco é o consumo de tabaco. Essa ligação ocorre devido a composição da fumaça, essa composta por aminas aromáticas, como b-naftilamina e hidrocarbonetos aromáticos policíclicos, substâncias que são excretadas via renal e desempenham efeito cancerígeno no sistema urinário. Outros fatores como suscetibilidade genética, risco ocupacional, fatores dietéticos e poluição também estão associados ao aumento do risco do desenvolvimento da neoplasia (SAGINALA et al., 2020).

Para a realização do diagnóstico do paciente com suspeita de CB, é primeiramente realizada uma avaliação clínica, no qual é verificado o estado geral da saúde do paciente, fatores de risco, hábitos e potenciais sinais e sintomas. Após essa avaliação o urologista pode pedir alguns exames como: exames laboratoriais, cistoscopia, análise de função renal e exames de imagem do trato urinário superior, de preferência tomografia e urografia (DEGEORGE, 2017).



Um dos primeiros sintomas para o diagnóstico seria a presença de hematúria ou micro hematúria na urina, mas é um biomarcador não específico, e muitas vezes associados a outras doenças, como infecção urinária. Outros sintomas que podem estar acompanhados são: irritação ou desconforto na micção, sintomas obstrutivos do trato urinário, como a oligúria. Em exames clínicos de rotina ao se encontrar hematúria ou micro hematúria, o urologista deve avaliar se existem fatores de risco ao CB e realizar pedido de testes confirmatórios (cistoscopia e histologia) (LOURENÇO, 2023).

O principal meio de diagnóstico é realizado com a cistoscopia e histologia de amostra retirada da bexiga. A cistoscopia é caracterizada por um procedimento endoscópico ambulatorial, no qual se utiliza uma câmara flexível por volta de 5 mm de diâmetro e anestesia local. Essa intervenção permite a visualização de toda área da bexiga (SANLI et al., 2017; LENIS et al., 2020).

Para se obter material histológico é realizada uma técnica chamada ressecção transuretral de bexiga (RTU), que consiste na retirada de lesões encontradas e uma amostra do músculo. Esse procedimento não possui somente características de diagnóstico, mas também de tratamento, pois é realizada a retirada total do local acometido pela doença. O material obtido é encaminhado para análise histológica, no qual se verifica as características morfológicas das células permitindo o estadiamento, classificação, grau e profundidade do tumor (SANLI et al., 2017; LENIS et al., 2020).

O CB pode ser dividido de duas maneiras: câncer de bexiga não invasivo ao músculo (CBNIM) e câncer de bexiga invasivo ao músculo (CBIM). Na categoria CBNIM o carcinoma ainda está alojado somente na camada interna da bexiga não ocorrendo invasão muscular, consistindo no mais prevalente e recorrente encontrado na clínica médica. O CBIM é caracterizado pela invasão da musculatura, resultando no mais perigoso e com maior risco de metástases (HEALTH, 2021).

O tumor pode apresentar diferentes níveis e classificações, conforme sua invasão tecidual. Para cada nível de invasão um estágio da doença é designado, conforme figura 1. Além do estágio da doença, ela pode ser classificada pelo fenótipo, como mostra a tabela 1, causada por diferentes mutações genéticas, em consequência de diferentes expressões de RNAs e proteínas (LOURENÇO, 2023).

Tabela 1 - Classificação dos tumores de acordo com a profundidade de invasão tecidual

Estágio Tumoral	Profundidade da Invasão
Ta	Carcinoma Papilar Não-Invasivo
CIS (carcinoma <i>in situ</i>)	Carcinoma Papilar Não-Invasivo
T1	Invasão da Lâmina Própria
T2a	Invasão Muscular
T2b	Invasão Muscular
T3	Invasão Perivesical
T4	Extensão Extravesical

Fonte: Lourenço, 2023



Portanto, a neoplasia será determinada pelo seu grau de propagação dentro do tecido, podendo alcançar sete estágios: Cis (ou Tis), Ta, T1, T2, T3 e T4. Inserido nesses estágios encontramos as partes pertencentes a categoria que não invadem a musculatura CBNIM (CIS, Ta e T1) e as que invadem a musculatura CBIM (T2, T3 e T4), como pode-se verificar na figura 1 e tabela 1 (LOURENÇO, 2023). Outra classificação utilizada é de acordo com o grau de diferenciação da doença (grau 1 bem diferenciado, grau 2 moderadamente diferenciado, grau 3 pouco diferenciado) (BABJUK et al., 2016).

Na quantidade de pacientes atingidos pelos subtipos de câncer de bexiga, a categoria CBNIM é a de maior percentual encontrada dentro de todos os diagnósticos, chegando a 75% dos pacientes. Por possuir altas taxas de prevalência e recorrência devemos dar uma atenção especial a essa categoria, exigindo dos pacientes uma regularidade ao realizar consultas e exames de diagnóstico e acompanhamento da doença (LOURENÇO, 2023).

Câncer de bexiga não invasivo ao músculo (CBNIM)

O CBNIM é o mais comum encontrado no diagnóstico de CB. Apesar do bom prognóstico, cerca de 50% dos tumores recorrem após 4 anos de tratamento e cerca de 11% evoluem para o tipo invasivo CBIM. São tumores papilares (Ta ou T1) ou plano (Cis/Tis carcinoma in situ, tumor não invasivo, mas de alto grau) confinados a mucosa ou a lâmina própria (BABJUK et al., 2016).

A partir da classificação do tumor e o seu grau de diferenciação podemos ainda subdividir o CBNIM em 3 categorias de risco muito importantes para determinar a linha de tratamento que será utilizada para cada paciente. Os tumores de baixo grau (TaG1, primários, solitários, inferior a 3 cm e sem carcinoma in situ (CIS), tumores de alto grau (T1, G3, CIS e TaG1G2/baixo grau múltiplos, recorrentes e superiores a 3 cm) e tumores intermediários que não se incluem em nenhuma das categorias listadas anteriormente (ANDRADE, 2019).

O tratamento inicial utilizado depende da categoria em que o tumor CBNIM se encontra. Para tumores de baixo grau se utiliza uma sessão do medicamento intravesical bacilo de Calmette-Guérin (BCG) ou quimioterapia intravesical após RTU e acompanhamento com exames laboratoriais e de imagem. Para tumores de grau intermediário é recomendado tratamento com BCG intravesical ou quimioterapia intravesical durante 1 ano no máximo. Em pacientes com tumores de alto risco o tratamento com BCG pode ser realizado por 1 a 3 anos (ANDRADE, 2019).

Considerado o tratamento de primeira escolha, o medicamento BCG provoca uma resposta imune no organismo, impedindo a progressão da doença. Já a quimioterapia intravesical tratamento de segunda escolha, atua no ciclo celular, induzindo a célula a sofrer apoptose. O medicamento BCG pode sofrer algumas complicações durante seu uso, como: desabastecimentos no mercado e repostas não efetivas durante o tratamento, sendo necessário que o urologista busque alternativas para a terapia, como a quimioterapia intravesical com



gencitabina, que apesar de ser uma segunda opção, estudos apontam cada vez mais, como sendo segura e tão eficaz quanto a BCG (WROCLAWSKI e CHA, 2018; PEYTON et al., 2019).

Bacilo de Calmette-Guérin (BCG)

O tratamento padrão ouro para o câncer de bexiga é a utilização de RTU e a terapia intravesical com BCG. A BCG consiste no uso de uma micobactéria que vai provocar uma resposta imune celular. Ao aderir à parede do urotélio as células desencadeiam secreções de citocinas que irão atrair células inflamatórias como monócitos e neutrófilos, e como consequência a diminuição da progressão e recorrência da enfermidade (WROCLAWSKI e CHA, 2018; PEYTON et al., 2019).

Mesmo sendo considerado o tratamento de primeira escolha, constantes ocorrências de desabastecimento do medicamento BCG no mercado brasileiro afetam diretamente no tratamento do paciente, sendo necessária a escolha de terapias tão eficazes quanto a BCG. Outra ocorrência constante dentro do tratamento para CBNIM é a não resposta ao tratamento com o medicamento BCG, que consiste na recorrência ou progressão do câncer após a aplicação da terapia e pode ser classificada como refratária (após 6 meses do tratamento o câncer permanece em alto grau), recidivante (doença volta em alto grau após estado livre de doença), intolerante (intolerância ao tratamento) e não responsivo (persistência da doença) (WROCLAWSKI e CHA, 2018; PEYTON et al., 2019).

Assim, percebe-se que, embora o tratamento com BCG seja a primeira escolha, muitas vezes acontecem rupturas nos estoques, ou contraindicação para pacientes intolerantes, ou refratários a BCG, precisando assim de alternativas para o tratamento. Uma alternativa usada e bem aceita é a utilização do quimioterápico intravesical gencitabina.

Gencitabina

Havendo respostas negativas do tratamento utilizado como primeira linha ao CBNIM, é preciso buscar novas terapias que vão auxiliar o urologista e ajudar o paciente na busca pela não progressão, volta e cura da doença. Uma alternativa estudada e utilizada é a quimioterapia intravesical com gencitabina, que consiste em um agente quimioterápico antimetabólito que vai induzir a apoptose celular por interromper a síntese de DNA (KOCH, SMELSER, e CHANG, 2020).

A gencitabina é ativada através do mecanismo de fosforilação intracelular no qual é fosforizada pela desoxicidina quinase em monofosfato de gencitabina (dFdCMP), os nucleotídeos quinases convertem dFdCMP em duas formas ativas difosfato (dFdCDP) e trifosfato (dFdCTP). A Gencitabina trifosfato (dFdCTP) é adicionada a DNA polimerase alfa e mascara sua terminação, inibindo a síntese de DNA adicional. Já a gencitabina difosfato (dFdCDP) atua na inibição do ribonucleotídeo redutase (RR), agindo assim na redução da conversão de difosfato de citidina (CDP) em difosfato de desoxicidina (dCDP), compostos necessários para síntese de DNA (DERISSEN et al., 2019).



A dose usual de gencitabina é de 2g diluídas em 100ml de soro semanalmente por 6 semanas. Esse método é chamado de indução e, para o período de manutenção do tratamento é utilizado doses mensais durante pelo menos 1 ano. Na sessão de terapia o paciente deve permanecer com o fármaco intravesical por um período de 1-2 horas, divididos em 4 posições (decúbito ventral, dorsal, lateral esquerdo e lateral direito (OLIVEIRA, 2022).

Conforme ANDRADE, (2019); WROCLAWSKI e CHA, (2018); PEYTON et al., (2019) nos mostra, em estudos recentes, uma menor taxa de recorrência em pacientes que utilizaram gencitabina em CBNIM de baixo grau (terapia de indução de 6 semanas e manutenção conforme o risco) em comparação com a utilização da terapia com BCG (terapia de indução de 6 semanas e manutenção conforme o risco) demonstrando uma melhor sobrevida livre da doença e menor toxicidade. Entretanto, em pacientes com grau intermediário e alto grau, a gencitabina se mostrou menos eficaz mesmo possuindo menor toxicidade. Porém em pacientes refratários, recidivos, intolerantes e não responsivos ao BCG na primeira escolha, nas categorias grau intermediário e alto grau, houve uma melhor resposta a gencitabina como tratamento alternativo, sendo uma ótima opção de tratamento para o urologista.

Conclusão

Portanto, conclui-se que, com a indisponibilidade do medicamento BCG, recorrências e progressão do CBNIM, quando se utiliza o BCG como primeira linha de tratamento, se faz necessário buscar alternativas novas de terapias, seguras e efetivas. Estudos têm demonstrado que a terapia com o quimioterápico intravesical gencitabina é capaz de reduzir o tamanho do tumor e controlar a progressão da neoplasia de forma eficaz.

É fundamental que os profissionais de saúde estejam atualizados sobre as opções terapêuticas disponíveis e sejam capazes de oferecer aos pacientes as melhores alternativas de tratamento. A busca por novas terapias e aprimoramento das existentes são essenciais para garantir um melhor prognóstico e eventual cura da neoplasia de bexiga. Em resumo, a gencitabina se mostra uma alternativa promissora para o tratamento do CBNIM em casos de indisponibilidade do medicamento BCG. Sua eficácia e menor incidência de efeitos colaterais a tornam uma opção segura e efetiva, permitindo aos pacientes uma melhor qualidade de vida e maiores chances de cura.

Referências

- ANDRADE, V; et al. A Gencitabina como Alternativa Terapêutica na Ausência de BCG: A Experiência do CHLC (Hospital S. José). v. 36, n. 1-2, p. 11-16, 2019.
- BABJUK, M., et al. EAU Guidelines on Non-Muscle-invasive Urothelial Carcinoma of the Bladder: Update 2016. v. 71, n. 3, p. 447-461, 2016.
- DEGEORGE, K. C. Bladder Cancer: Diagnosis and Treatment. v. 96, n. 8, p. 507-515, 2017.



DERISSEN, E. J. B. et al. Intracellular pharmacokinetics of gemcitabine, its deaminated metabolite 2',2'-difluorodeoxyuridine and their nucleotides. v. 84, p. 1279-1289, 2018.

HEALTH, O. Enhanced Visualization Methods for First Transurethral Resection of Bladder Tumour in Suspected Non-muscle-invasive Bladder Cancer: A Health Technology Assessment. v. 21, n. 12, p. 1-123, 2021.

KOCH, G. E.; SMELSER, W. W.; CHANG, S. S. Side Effects of Intravesical BCG and Chemotherapy for Bladder Cancer: What They Are and How to Manage Them. Nashville, 2020.

LENIS, A. T.; et al. Bladder Cancer A Review. v. 324, n. 19, p. 1981-1991, 2020.

LOURENÇO, G. S. O micro-RNA como biomarcador no diagnóstico do câncer de bexiga. Minas Gerais, 2023.

OLIVEIRA, J. M. F. Tratamento adjuvante da neoplasia não músculo invasiva da bexiga para além do BCG. Covilhã, 2022.

PEYTON, C. C.; et al. Updates on the use of intravesical therapies for non-muscle invasive bladder cancer: how, when and what. v. 37, p. 2017-2029, 2019.

REIS, I. B. "Nova perspectiva terapêutica para o câncer de bexiga urinaria não- músculo invasivo: o modificador de resposta biológica – complexo fosfato inorgânico 1 (MRB-CFI-1)". Campinas, 2021.

SAGINALA, K., et al. Epidemiology of Bladder Cancer. v. 8, n. 15, p. 2-12, 2020. SANLI, O.; et al. Bladder cancer. v. 3, n. 17022, p. 1-19, 2017.

SOUKUP, V.; et al. Risk Stratification Tools and Prognostic Models in Non–muscle- invasive Bladder Cancer: A Critical Assessment from the European Association of Urology Non-muscle-invasive Bladder Cancer Guidelines Panel. República Tcheca, 2018.

WROCLAWSKI, M. L.; CHA, J. D. Alternativas à ausência do Onco BCG no tratamento da neoplasia vesical superficial. V. 8, n. 3, p. 5-11, 2018.